

КРАТКИЕ СООБЩЕНИЯ

УДК 576.895.121 : 597

ИЗМЕНЕНИЯ АРГИРОФИЛЬНОЙ СТРОМЫ ПЕЧЕНИ
 НЕКОТОРЫХ РЫБ ПРИ ИНВАЗИИ ПЛЕРОЦЕРКОИДАМИ
 TRIAENOPHORUS NODULOSUS И DIPHYLLOBOTHRIMUM DENDRITICUM
 (CESTOIDEA, PSEUDOPHYLLIDEA)

С. В. Пронина

Институт естественных наук Бурятского филиала СО АН СССР, Улан-Удэ

Дается описание аргирофильной стромы печени рыб (щука, окунь, песчаная широколобка, омуль, хариус) в норме и при инвазиях плероцеркоидами ленточных червей.

Опорным каркасом для внутريدольковых элементов печени человека является тонкая сеть ретикулярных (аргирофильных) волокон, идущих по ходу печеночных балок и капилляров (Абрикосов, 1957).

Исследования состояния стромы печени млекопитающих при патологических процессах показали, что аргирофильная волокнистость не только выполняет роль каркаса, но и является функционирующей субстанцией внутренней среды, играющей важную роль в обменных процессах (Смирнова-Замкова, 1946, 1963; Краснянская, 1956; Карташова, 1964). О. Кублецкене (1968), изучая строение стромы печени морских свинок при экспериментальном фасциолезе, установила значительные изменения в структуре и импрегнационных свойствах ее.

Данные о строении стромы печени рыб и ее реактивности и патологии при инвазиях в литературе найти не удалось, поэтому нами проведено такое исследование печени рыб при инвазиях личинками цестод отряда *Pseudophyllidea*, имеющих важное эпизоотологическое и эпидемиологическое значение.

МАТЕРИАЛ И МЕТОДИКА

Цель исследования — выяснить состояние аргирофильной стромы печени у окуня *Perca fluviatilis*, щуки *Esox lucius* и песчаной широколобки *Paracoitus kessleri* при инвазии плероцеркоидами *Triaenophorus nodulosus* (Pallas, 1781), у байкальского омуля *Coregonus autumnalis migratorius* и сибирского хариуса *Thymallus arcticus* при заражении плероцеркоидами *Diphyllobothrium dendriticum* (Nitzsch, 1824). Печень является наиболее частым органом локализации плероцеркоидов *T. nodulosus*, а личинки *D. dendriticum* инкапсулируются на пищеводе, желудке и пилорических отростках лососевидных рыб, печень же поражают очень редко.

Гистологической обработке была подвержена печень от 47 рыб в возрасте 1+—3+, отловленных в июне—октябре 1973—1975 гг. в оз. Байкал, устье р. Верхняя Ангара и оз. Гусиное (бассейн оз. Байкал). Материал фиксировали в жидкости Карнуа и в 10—12% -м нейтральном формалине. Парафиновые срезы толщиной 5—6 мкм окрашивали гематоксилином Эрлиха—эозином по методу Маллори, парафиновые и замороженные срезы серебрили по методу Волковой и Елецкого (1971). Сравнение нормы и патологии проводили отдельно по сериям парафиновых и замороженных срезов.

РЕЗУЛЬТАТЫ ИССЛЕДОВАНИЙ И ОБСУЖДЕНИЕ

Строма печени в норме у всех исследованных рыб имеет общий тип строения. Она выявляется в виде довольно густой сети тонких ретикулярных волокон в стенке кровеносных сосудов и между кровеносными капиллярами и печеночными балками. В перипортальных зонах аргирофильные волокна толще, располагаются плотнее и лучше импрегнируются серебром, чем волокна около центральных вен. На серебрянных препаратах печень рыб имеет крупноячеистое строение (рис. 1), в перипортальных участках ячейки мельче, чем около центральных вен.

При инкапсуляции плероцеркоидов триенофоруса и лентеца чаек в печени рыб вокруг них формируются соединительнотканые капсулы. Строение зрелых капсул вокруг плероцеркоидов триенофоруса и некоторые гистоморфологические изменения в печени рыб при триенофорозе описаны ранее (Scheuring, 1923; Лопухина, 1966; Куперман, 1973; Логачев, Пронина, 1975). В процессе онтогенеза плероцеркоидов псевдофилид в органах рыб можно выделить следующие этапы развития капсулы: грануляционная капсула, молодая соединительнотканная, зрелая соединительнотканная. Имеющийся материал позволил проследить изменения аргирофильной стромы печени рыб от начала инкапсуляции плероцеркоидов триенофоруса до формирования зрелой соединительнотканной капсулы.

В начальном периоде инкапсуляции плероцеркоидов триенофоруса в печени рыб капсула еще не выражена, и тело плероцеркоида отделено от паренхимы тонким слоем клеток крови, а местами непосредственно прилежит к обломкам гепатоцитов. В этот период в печени рыб при невысокой инвазии (1—2 гельминта) наблюдаются истончение, фрагментация, а местами полное исчезновение аргирофильных волокон в стенке кровеносных капилляров, проходящих вблизи гельминта. Возможно, эти нарушения свя-

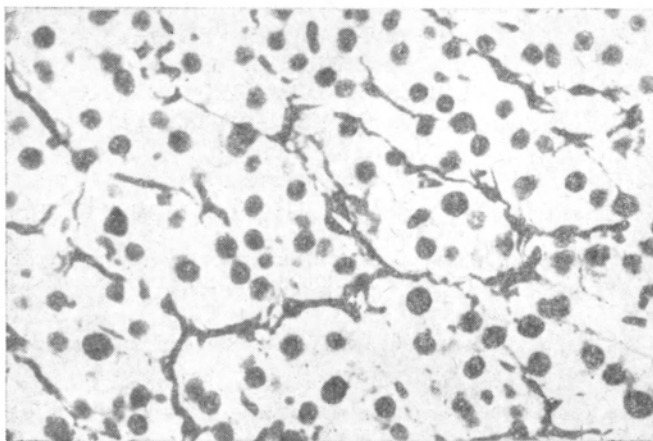


Рис. 1. Ядра гепатоцитов и строма печени окуня в норме.

Микрофотография. Серебрение по методу О. В. Волковой и Ю. К. Елецкого. Увел. 400. На рис. 2 то же.

заны с повышением проницаемости стенки кровеносных капилляров, поскольку к месту инкапсуляции гельминта устремляется большое количество клеток крови. Изменения, происходящие в аргирофильной строме печени, указывают на ее участие в регуляции микрогемоциркуляции.

В том случае, когда капсулы выражены, но еще незрелы и состоят из молодой грануляционной ткани, патологические изменения в аргирофильной строме носят очаговый характер и наиболее выражены около капсул и вокруг центральных вен. При окраске по методу Маллори в стенке кровеносных капилляров, расположенных вблизи капсул, выявляются одиночные волокна, а при импрегнации серебром их стенка представляет собой густую сеть толстых волокон. Веточки их проникают между гепатоцитами. Клеточные ячейки становятся мельче. В стенке кровеносных сосудов и желчевыводящих протоков наблюдается отечность и огрубение волокон. При удалении от капсулы аргирофильная волокнистость постепенно принимает нормальное строение, и только вокруг центральных вен наблюдается сгущение и огрубение ее.

При наличии в печени 1—2 зрелых соединительнотканых капсул с живыми гельминтами описанные изменения в аргирофильной строме выявляются только вблизи капсул и только у окуня и щуки. У этих рыб при низкой инвазии характер изменений в аргирофильной строме печени сходен, но у щуки зона реактивно измененной аргирофильной волокнистости шире, чем у окуня. У песчаной широколобки патологические изменения менее выражены и по мере созревания капсулы постепенно исчезают.

У рыб в возрасте 1+—2+ при высокой инвазии печени плероцеркоидами триенофоруса (3—5 экземпляров) происходит не только гибель и вытеснение гельминтами больших участков паренхимы. Дистрофические и некротические изменения паренхиматозных клеток выявляются и в участках, удаленных от мест инкапсуляции. Микроочаговые некрозы находятся в основном в перипортальных зонах, здесь же выявляются и очаги регенерации со стороны гепатоцитов и звездчатых клеток. Дистрофические изменения выражаются в дискомплексации печеночных балок, в нечетких границах и просветлении цитоплазмы гепатоцитов. У щуки выявляются микроочаги жирового перерождения паренхиматозных клеток в перипортальных зонах и вокруг центральных вен.

На фоне отмеченных патологических изменений на серебрянных препаратах наблюдается значительная перестройка аргирофильного каркаса печени. Она выражена

в сильной пролиферации, уплотнении и коллагенизации аргирофильной стромы во всем органе. Даже при окраске по методу Маллори в стенке кровеносных капилляров выявляются грубые интенсивно синие коллагеновые волокна. На серебрянных препаратах аргирофильный каркас печени представляет плотную сеть толстых хорошо импрегнирующихся волокон, веточки которых, проникая между клетками, разбивают клеточные ячейки на более мелкие. Последние часто содержат 2—3 гепатоцита, окруженных густой сетью грубых волокон (рис. 2). Просвет центральных вен часто сильно сужен, стенка их утолщена и в ней при импрегнации серебром выявляется грубая плотная сеть волокон. Особенно ярко пролиферация и огрубение волокон стромы выражены в перипортальных зонах. В стенке портальных сосудов наблюдается отечность и утолщение её, а иногда и разрастание молодой соединительной ткани. В перипортально разросшейся соединительной ткани в некоторых случаях выявляются ложные печеночные дольки, состоящие из островков печеночных клеток. Балочная система расположения гепатоцитов в этих островках нарушена, границы между клетками не выявляются или выявляются очень слабо. Молодая соединительная ткань, кольцом окружающая такой островок, на препаратах, окрашенных гематоксилин—эозином, очень похожа на ретикулярную ткань. В ней выявляются длинные тяжи клеток со светлыми овальными ядрами.

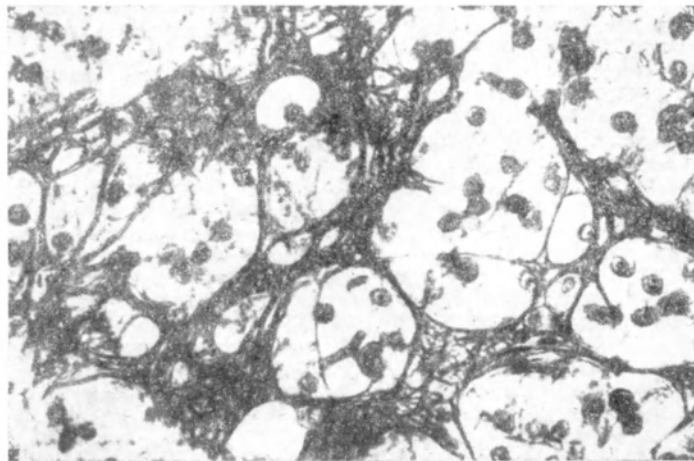


Рис. 2. Сильно разволоконенная и уплотненная строма печени окуня при высокой инвазии ее плероцеркоидами триэнофоруса.

Это так называемые ложные желчевыносящие протоки. На серебрянных препаратах группы печеночных клеток окружены сетью тонких аргирофильных волокон. В очагах некроза волокна выявляются в виде коротких разбухших, слабо импрегнирующихся фрагментов или в виде тонких постепенно исчезающих нитей.

Описанные патологические изменения в аргирофильной строме печени при высокой триэнофорозной инвазии свойственны щуке. У окуня и песчаной широколобки подобные изменения стромы при той же интенсивности инвазии наблюдаются в основном в перипортальных зонах и около инкапсулирующихся гельминтов.

Состояние аргирофильной стромы печени у омуля и хариуса при дифиллоботриозе изучалось только при низкой инвазии (1—3 гельминта). Характер реактивности стромы печени у омуля и хариуса к дифиллоботриозу сходен с таковым при низкой триэнофорозной инвазии у щуки.

ЗАКЛЮЧЕНИЕ

Проведенные исследования показали, что аргирофильная строма печени рыб, так же как и у теплокровных животных, несет не только опорную функцию, но тесно связана с обменными процессами и прежде всего с микрогемодиализацией.

В раннем периоде инкапсуляции плероцеркоидов псевдофиллид в печени рыб наблюдается истончение, фрагментация и некроз аргирофильных волокон стромы печени. По мере созревания капсул вокруг гельминтов происходит восстановление аргирофильных волокон, а вблизи цист у щуки, окуня, омуля и хариуса продолжается их уплотнение и коллагенизация вплоть до гибели паразита.

При высокой интенсивности инвазии наблюдается активная пролиферация, уплотнение и коллагенизация аргирофильных волокон стромы печени и уменьшение размеров клеточных ячеек. Эти изменения, очевидно, связаны с интоксикацией как метаболитами гельминтов, так и продуктами некротического распада тканей печени.

Характер и глубина изменений аргирофильной стромы печени при триэнофорозе различна у разных хозяев. Наибольшие патологические изменения в строме печени наблюдаются у неспецифичного второго промежуточного хозяина — щуки, слабее проявляются у окуня, который в исследованных водоемах сравнительно редко высту-

