

## СЛУЧАЙ ГИПЕРПАРАЗИТИЗМА МЕТАЦЕРКАРИЙ TETRACOTYLE SP. У ПАРТЕНИТ ТРЕМАТОД

А. А. Мехралиев, Т. К. Микаилов

Институт зоологии АН АзССР, г. Баку

В статье изложены случаи паразитирования метацеркарий *Tetracotyle* sp. в спороцисте *Strigea* sp. I и в редиях эхиностоматид (сем. Echinostomatidae). Приводится описание гиперпаразита и хозяев — спороцист и редий.

Гиперпаразитизм, т. е. паразитирование одного паразита в другом, является интересным и сложным явлением в биологической системе паразит—хозяин. При гиперпаразитизме перед каждым из партнеров стоят задачи взаимного приспособления и приспособления к основному хозяину, а также через последнего к внешней среде. Видимо, гиперпаразит находится в более благоприятном отношении, чем его хозяин-паразит, но однако он полностью зависит от состояния своего основного хозяина и внешней среды, т. е. находится под влиянием трех сред обитания.

Паразитирование метацеркарий типа тетракотиле в спороцистах и редиях трематод неоднократно отмечено в отечественной и зарубежной литературе (Ulmer, 1955; Догель, 1962; Гинецианская, 1968; Ganapati, 1968; Basch, 1970, и др.). Во всех случаях такой гиперпаразитизм выступает как редкое явление. Установлено, что в молодых редиях (возрастом до 9 дней) гиперпаразитизм не наблюдается.

По наблюдениям Баша (Basch, 1970), развивающиеся метацеркарии стригейд поселяются в гермафродитной железе моллюска, где затем заглатываются редиями эхиностоматид. Он же установил, что церкарии стригейд в одинаковой мере могут проникать как в незараженного, так и в зараженного редиями эхиностоматид моллюска. Это подтверждается и нашими данными (Мехралиев, 1977). В случае когда моллюск содержит старых редий эхиностоматид, их легко заразить церкариями стригейд, которые через две недели после заражения инцистируются в редиях (Basch, 1970). Обычно зараженность пресноводных моллюсков партенитами составляет в среднем не более 1—2%. Аналогичные данные получены нами в условиях Дивичинского лимана Каспийского моря. «Редкость» гиперпаразита на порядок выше (Догель, 1962). При этом создается как бы биологический тупик для партнеров, так как количество гиперпаразитов в редиях лимитируется размерами последних, а редии, содержащие много цист стригейд, не способны продуцировать церкарий. В случае малого количества этих цист процесс развития зародышевых шаров и церкарий идет нормально (Basch, 1970).

В 1973—1976 гг. в Дивичинском лимане Каспийского моря мы исследовали зараженность двух видов моллюсков, *Radix auricularia*, *Anisus*

*spirorbis*, партенитами трематод. Из 1834 экз. исследованных *R. auricularia* 83 экз. (4.5%) оказались зараженными партенитами, а из 57 экз. исследованных *A. spirorbis* — 2 экз. (3.5%). Из 83 экз., зараженных *R. auricularia*, у 2 экз. отмечен гиперпаразит (2.4%), а из 2, зараженных *A. spirorbis*, гиперпаразит отмечен только у одной особи. Если задуматься над этим,

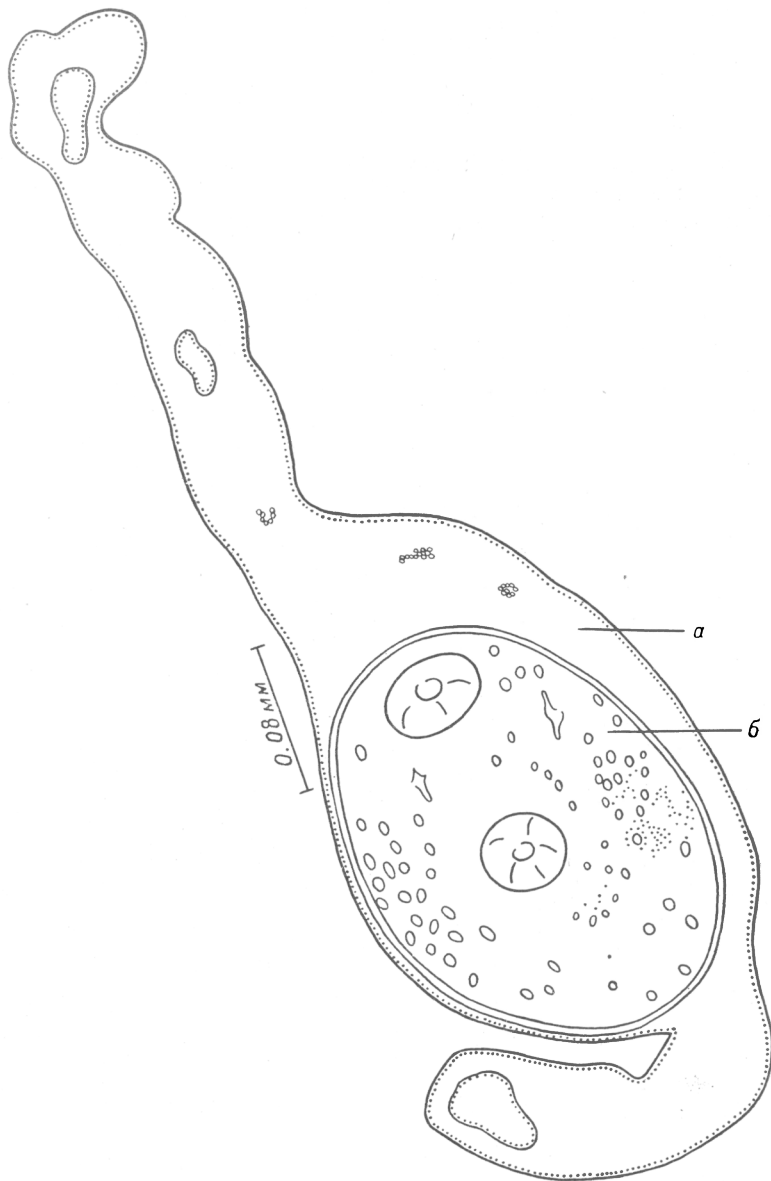


Рис. 1. Спорциста *Strigea* sp. I (а) с метацеркариями *Tetracotyle* sp. (б).

нетрудно представить причину «редкости» гиперпаразитизма. Мы считаем, что, по-видимому, при регистрации гиперпаразитизма нужно учитывать не все количество исследованных моллюсков в водоеме, а количество моллюсков, зараженных партенитами.

Плотность зараженных партенитами моллюсков в биоценозах бывает низкой, что, в свою очередь, приводит к малой вероятности встречи стригейдных церкарий с зараженными партенитами моллюсками. Таким образом, «редкость» гиперпаразитизма может объясняться существующей экологической ситуацией в биоценозах. В Дивичинском лимане промежу-

точные и окончательные хозяева стригейдных трематод характеризуются высокой плотностью популяций. Далее установлено, что в циркуляции стригейдных трематод в данном водоеме участвуют все представители малакофауны биоценоза, и тем самым здесь обеспечивается высокая численность церкарий. Последнее наблюдается особенно в апреле, когда были обнаружены и случаи гиперпаразитизма. По-видимому, подобная ситуация является основной предпосылкой гиперпаразитизма в этом водоеме.

### 1. Гиперпаразит *Tetracotyle* sp. (рис. 1)

П а р а з и т (х о з я и н): спороциста *Strigea* sp. I.

Х о з я и н: *Anisus spirorbis*. Из 57 исследованных моллюсков *Anisus spirorbis* 1 экз. был спонтанно заражен спороцистами и в течение месяца

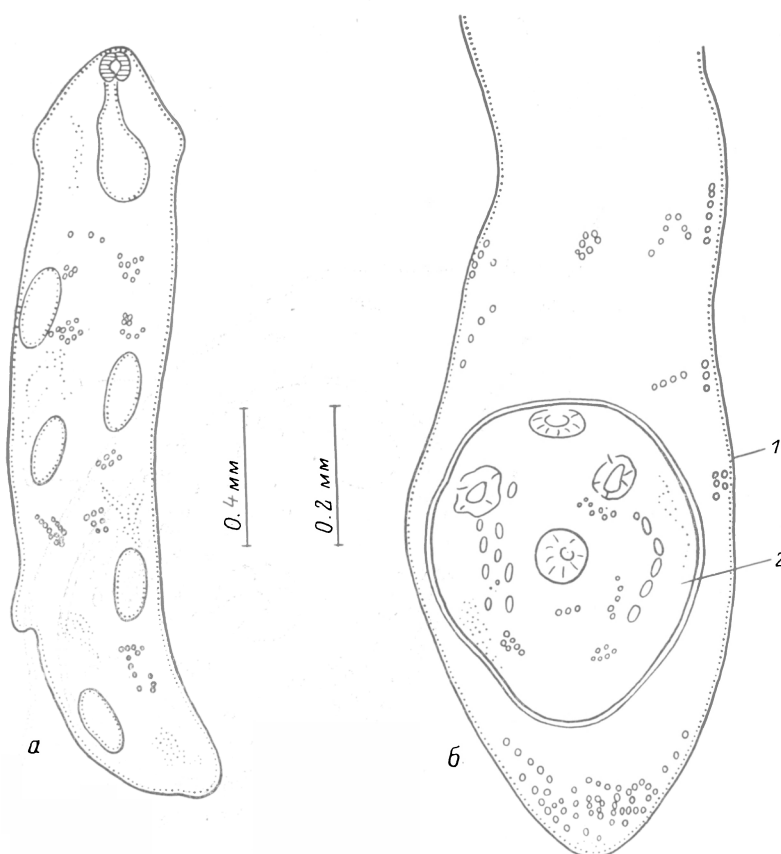


Рис. 2. Эхиностоматидные редии (а) с метацеркариями *Tetracotyle* sp. (б).

1 — редия, 2 — метацеркарии.

в массовом количестве выделял церкарии, которые были определены как *Strigea* sp. 1. Всего обнаружено 14 экз. спороцист, в одной из которых находилась одна метацеркария.

О п и с а н и е м е т а ц е р к а р и и (рис. 1, б). Циста овальная,  $0.21 \times 0.18$  мм. Ротовая присоска (0.036) по своим размерам меньше брюшной (0.042), толщина стенки цисты 0.011 мм. В паренхиме паразита сохранилось в виде капель большое количество жира.

О п и с а н и е с п о р о ц и с т ы (рис. 1, а). Тонкие, червеобразные, длиной 0.9 мм, шириной 0.07 мм. В спороцисте был обнаружен 1 экз. *Tetracotyle* sp. и всего 3 зародышевых шара.

